Hochrisiko-EKG

NERDfall medizin

V.a. „OMI“ (okklusiver Myokardinfarkt) = STEMI-Äquivalent

STEMI

Klinik *+ ST-Hebung:* ≥1mm in mind. 2 zusammenhängenden Ableitungen

V2/V3: ≥1,5mm (♀)
≥2mm (♂ >40 Jahre)
≥2,5mm (♂ <40 Jahre)

rV3-4 / V7-9: ≥0,5mm

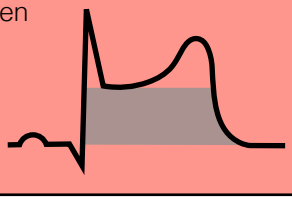

Hyperakute T-Wellen (breite, hohe Ts und/oder T≥R): *Akute Ischämie noch vor ST-Hebung. DD: Hyperkaliämie*

„Hauptstamm-EKG“ (isolierte ST-Hebung aVR (ev. V1) + ausgeprägte ST-Senkungen in mind. 6 Ableitungen):
Hauptstammstenose, prox. RIVA / schwere 3-Gefäß-KHK, Typ II Myokardinfarkt bei Anämie, Sepsis etc.

„Semi STEMI“ diskrete, (noch) nicht signifikante ST-Hebungen + kontralaterale ST-Senkungen + typische Klinik
Kurzfristige Verlaufs-EKGs (alle 10-20 Min, sofort bei neuen Symptomen). Anhaltende Klinik: Frühzeitig Coro!

SPECIALS

DeWinter Zeichen

V1-6: prominente T-Welle + aszendierende ST-Senkung ≥1mm

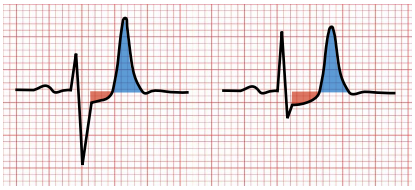

Wellens-Zeichen

oft intermittierend (auch *nach* AP)
Typ A: biphasisches T V2/3
Typ B: Tief invertiertes T Vorderwand

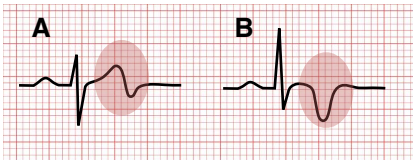

Shark-Fin Zeichen

QRS mit ST verschmelzend bei massiver ST-Hebung. Meist mehrere zusammenhängende Ableitungen.

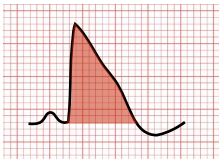

Häufig post/ peri-Arrest!

Blockbild

jeweils bei typischer / verdächtiger Klinik für Myokardinfarkt:

- Neuer Links-/Rechtsschenkelblock bei bekanntem Vor-EKG *oder* veränderte Morphologie bei bekanntem Block
- **RSB**: ST-Hebung „aus dem Block“ / sonstige Hebungen (ein „normaler“ RSB hebt nie). **Neuer RSB: DD LAE!**
- **LSB** oder **Schrittmacher mit LSB-Bild**:

modifizierte Sgarbossa-Kriterien
1. Konkordante ST-Hebung ≥1mm
2. Konkordante ST-Senkung ≥1mm (in V1-3)
3. Diskordante ST-Hebung ≥1mm (mind. 25% der S-Zacke)

Wenn mind. ***ein*** *Kriterium erfüllt, akuter Infarkt bei entsprechender Klinik wahrscheinlich.*

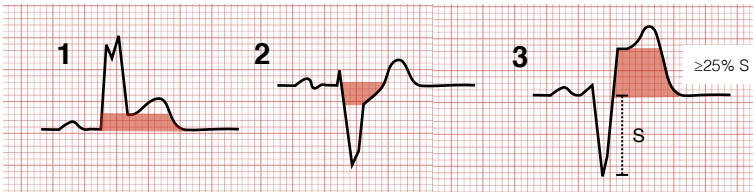

Zusatzableitungen

immer bei Klinik & verdächtigem EKG (z.B. „nur“ ST-Senkung / isolierte Hebung)

posterior

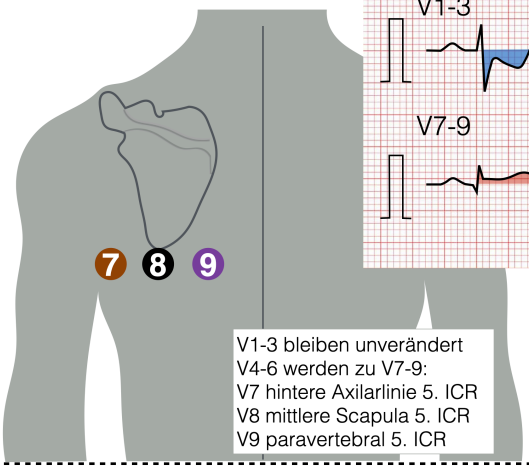

V1-3 bleiben unverändert
V4-6 werden zu V7-9:
V7 hintere Axilarlinie 5. ICR
V8 mittlere Scapula 5. ICR
V9 paravertebral 5. ICR

RV-Infarkt z.B.: *Diskrete Hebung V1 + deutliche(re) Heb. V3-5r*

Posteriorinfarkt *z.B.: ST-Senkungen V1-3 ST-Hebungen V7-9*

rechtsventrikulär

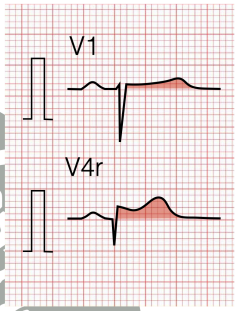

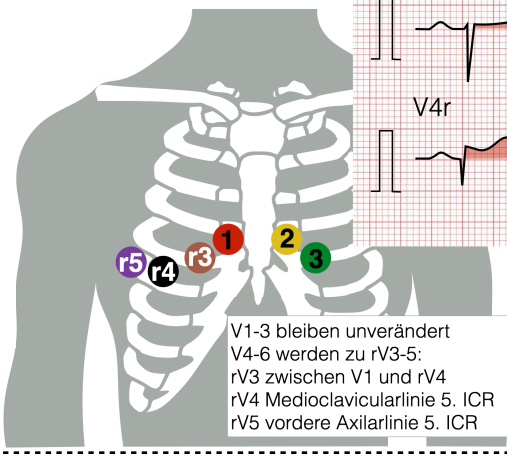

V1-3 bleiben unverändert
V4-6 werden zu rV3-5:
rV3 zwischen V1 und rV4
rV4 Medioclavicularlinie 5. ICR
rV5 vordere Axilarlinie 5. ICR

Quelle u.a.: Fessele, Fandler, Gotthardt. Hochrisiko-EKG bei akutem Thoraxschmerz. Med. Klinik Intensiv- u. Notfallmed 2021. Grafiken © P. Gotthardt / Nerdfallmedizin

Was ist besser als ein EKG? Zwei EKGs! *Verdächtige / intermittierende Symptomatik: Kurzfristig Verlaufs-EKGs!*